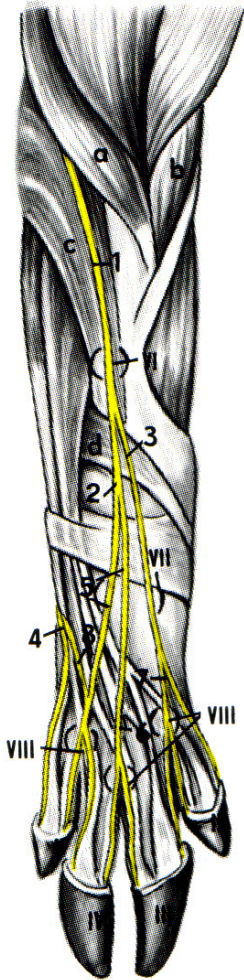


Nerven und Anästhesiestellen der  
 Schultergliedmaße des Schweines (nach Schneider  
 und Zintzsch 1962).



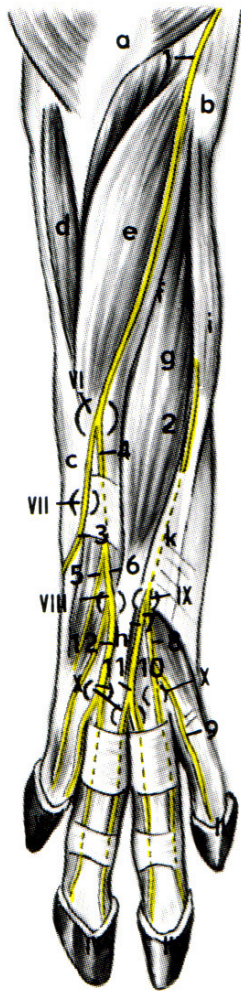
a) Dorsalfläche

- a M. brachialis
- b M. biceps brachii
- c M. extensor carpi radialis
- d M. abductor pollicis longus

- 1 R. superficialis n. radialis
- 2 sein R. lateralis
- 3 sein R. medialis
- 4 R. dorsalis n. ulnaris
- 5 R. communicans des N. radialis zum R. dorsalis des N. ulnaris

- 6 N. digitalis dorsalis communis III
- 7 N. digitalis dorsalis communis II
- 8 N. digitalis dorsalis communis IV

- II 2. Zehe
- III 3. Zehe
- IV 4. Zehe
- V 5. Zehe
- VI } Anästhesiestellen für die Nerven
- VII }
- VIII }



Nerven und Anästhesiestellen der Schultergliedmaße des Schweines (nach Schneider und Zintzschl 1962).

b) Palmarfläche

- a Olecranon
- b Condylus medialis humeri
- c Os carpi accessorium
- d M. extensor carpi ulnaris
- e M. flexor digitoralis profundus
- f M. flexor carpi ulnaris (Caput humerale)
- g M. flexor digitoralis superficialis (oberflächlicher Bauch)
- h Oberflächliche Beugesehne für die laterale Hauptzehe
- i M. flexor carpi radialis
- k Retinaculum flexorum

- 1 N. ulnaris
  - 2 N. medianus
  - 3 R. dorsalis
  - 4 R. palmaris
  - 5 R. profundus
  - 6 R. superficialis
- } n. ulnaris

- 7 R. lateralis
  - 8 R. medialis
  - 9 N. digitalis palmaris proprius III axialis
  - 10 N. digitalis palmaris communis II
  - 11 N. digitalis palmaris communis III
  - 12 N. digitalis palmaris communis IV
  - II 2. Zehe
  - III 3. Zehe
  - IV 4. Zehe
  - V 5. Zehe
  - VI
  - VII
  - VIII
  - IX
  - X
- } Anästhesiestellen für die Nerven